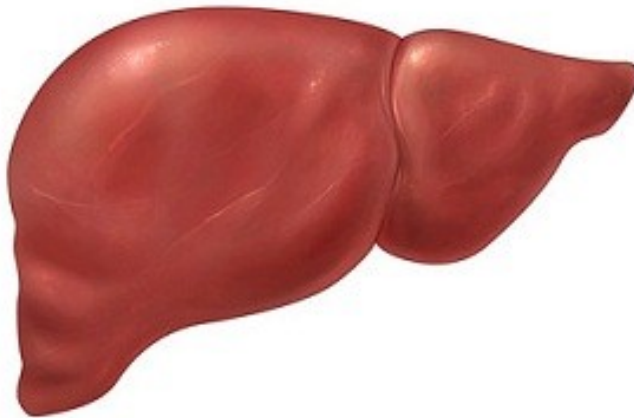
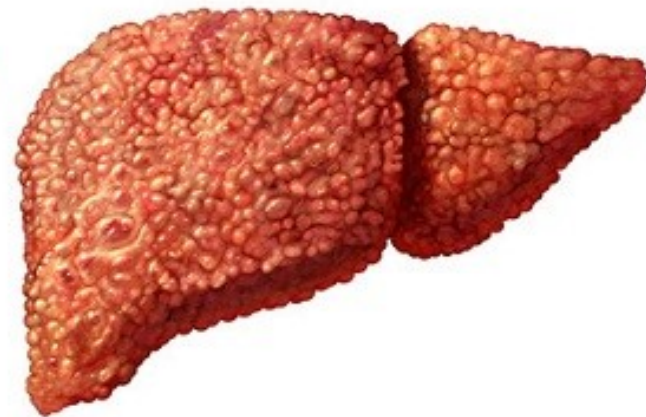


«Цирроз печени»

Нормальная печень



Цирроз печени



Содержание

Введение


1. Этиология
2. Патогенез
3. Факторы риска
4. Классификация
5. Клиника
6. Осмотр
7. Осложнения
8. Диагностика
9. Лечение
10. Профилактика

Цирроз печени – хроническое
диффузное заболевание печени,
характеризующееся дистрофией
и некрозом печеночной
ткани(паренхимы),
разрастанием соединительной
ткани и перестройкой
долькового строения органа.

**При циррозе всегда
нарушается дольковая
структура.**



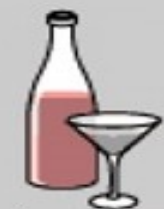*Здоровая
печень*




*Печень
пораженная
циррозом*

ЭТИОЛОГИЯ.

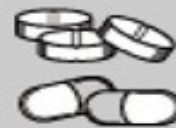- Вирусный гепатит.
- Аутоиммунный гепатит.
- Хроническое злоупотребление алкоголем.
- Генетически обусловленные нарушения обмена веществ.
- Токсические вещества.
- Обструкция внепеченочных и внутрипеченочных желчных путей.
- Длительный венозный застой в печени



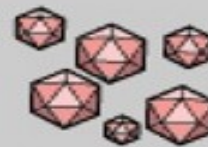Алкоголь



Неизвестно



Лекарства



Вирусы



Наследственность

Причины цирроза печени

Патогенез.

Основным фактором является гибель печёночных клеток. На месте погибших клеток образуются рубцы и нарушается ток крови в дольки.

Продукты распада клеток стимулируют воспалительную реакцию. В результате нарушаются все функции печени и кровоснабжения печёночных клеток, так как плотная соединительная ткань механически сдавливает сосуды печени, в результате начинает развиваться синдром портальной гипертензии.

Вначале затрудняется венозный кровоток в самой печени, затем происходит венозный застой и варикозное расширение вен пищевода, кишечника, прямой кишки и передней брюшной стенки. Впоследствии начинает развиваться асцит и как осложнение – кровотечение из варикозно расширенных вен.

Факторы риска

- *Злоупотребление алкоголем;*
- *Гепатит;*
- *Использование препаратов, токсичных для печени;*
- *Избыточный вес или быстрый набор веса;*
- *Отсутствие лечения диабета;*
- *Употребление больших доз железа.*

Морфологическая классификация цирроза печени

Предложена Всемирной ассоциацией гепатологов (Акапулько, 1974) и ВОЗ (1978).

- *мелкоузловой, или мелконодулярный цирроз печени (диаметр узлов от 1 до 3 мм)*
- *крупноузловой, или макронодулярный цирроз печени (диаметр узлов более 3 мм)*
- *неполная септальная форма цирроза печени*
- *смешанная (при которой наблюдаются различные размеры узлов) форма*

Этиологическая классификация цирроза печени

Различают следующие формы цирроза печени:

- *вирусный*
- *алкогольный*
- *лекарственный*
- *вторичный билиарный цирроз печени*
- *врожденный цирроз печени, при следующих заболеваниях:*
 - а) гепатолентикулярная дегенерация*
 - б) гемохроматоз*
 - в) дефицит α 1-антитрипсина*
 - г) тирозиноз*
 - д) галактоземия*
 - е) гликогенозы*
- *застойный (недостаточность кровообращения) цирроз печени*
- *болезнь и синдром Бадда–Киари*
- *обменно-алиментарный, при следующих состояниях:*
 - а) наложение обходного тонкокишечного анастомоза*
 - б) ожирение*
 - в) тяжелые формы сахарного диабета*
- *цирроз печени неясной этиологии*
 - криптогенный*
 - первичный билиарный цирроз печени*
 - индийский детский*

Клиника

Зависит от этиологии, от степени нарушения функции печени и выраженности синдромов портальной гипертензии и печёночной недостаточности.

Жалобы: на боли в правом подреберье и подложечной области, усиливающиеся после еды(жирной, острой) и физических нагрузок.

Тошнота, периодическая рвота, чувство сухости и горечи во рту, общая слабость, утомляемость, раздражительность, кожный зуд, похудание. У женщин – нарушение менструального цикла. У мужчин – нарушение потенции.

Объективно: исхудание, вплоть до истощения, атрофия мускулатуры, кожа желтушно-бледная, сухая.

Может быть расширение вен передней брюшной стенки, увеличение живота, выпячивание пупка, отёки нижних конечностей. Сердцебиение, глухость сердечных тонов, аритмия, одышка, повышение артериального давления.

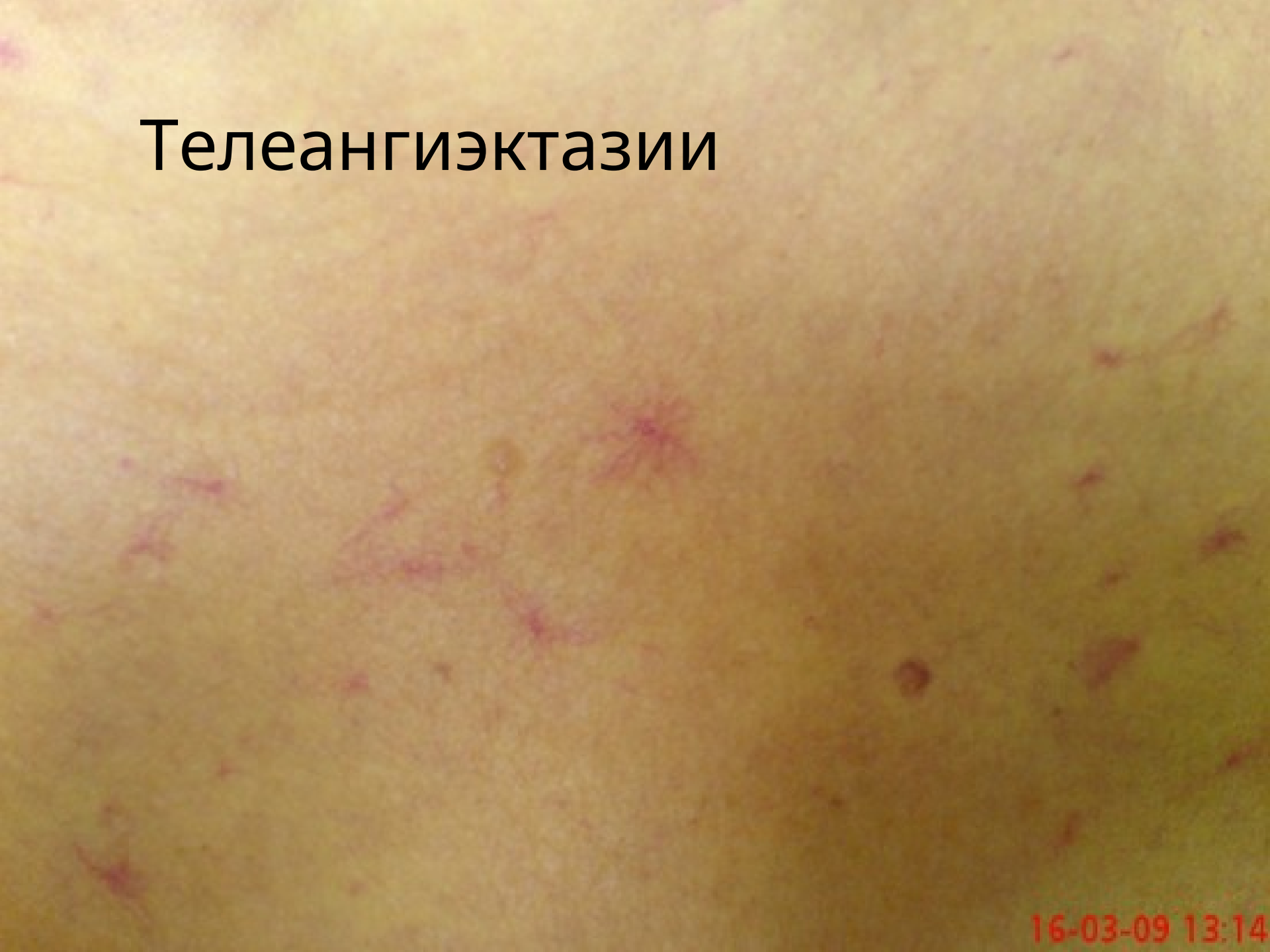На фоне цирроза печени развивается хронический гастрит, язвенная болезнь, сахарный диабет, нарушается функция половых желез, надпочечников и развивается токсическая энцефалопатия. Она проявляется нарушением сна, головными болями, снижением памяти, дрожанием пальцев рук, апатией.

Печень при пальпации плотная, увеличена в

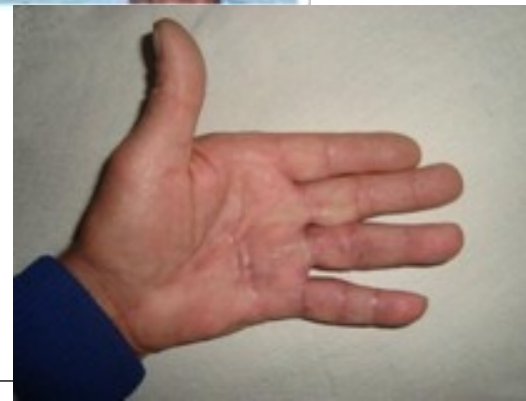
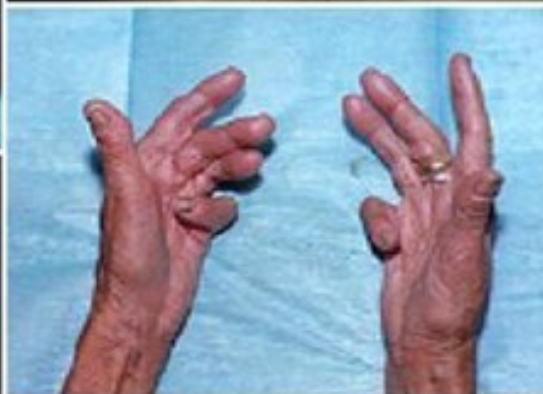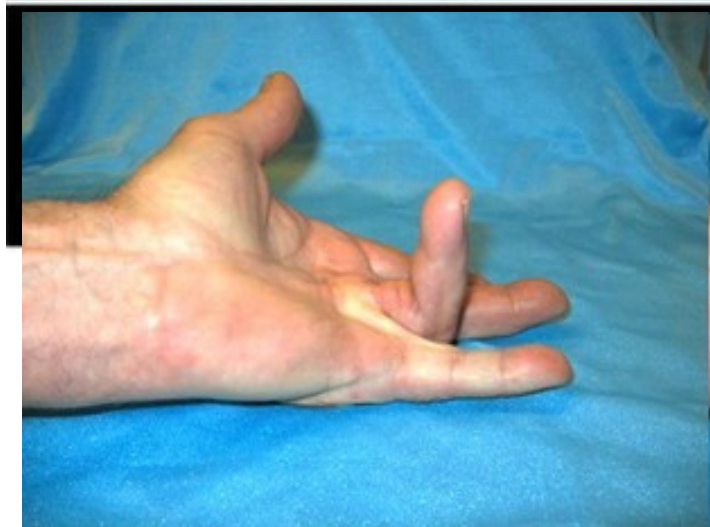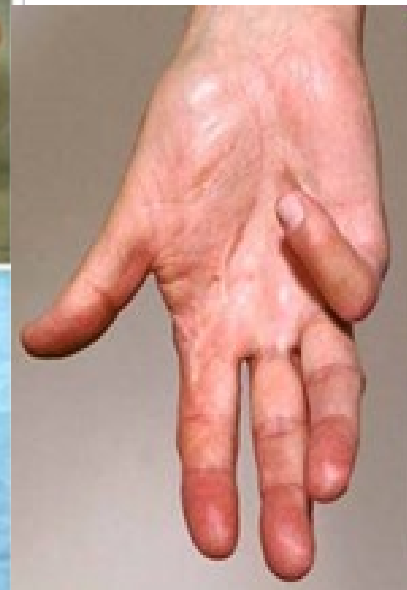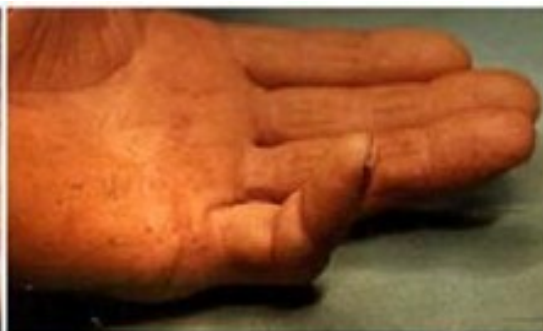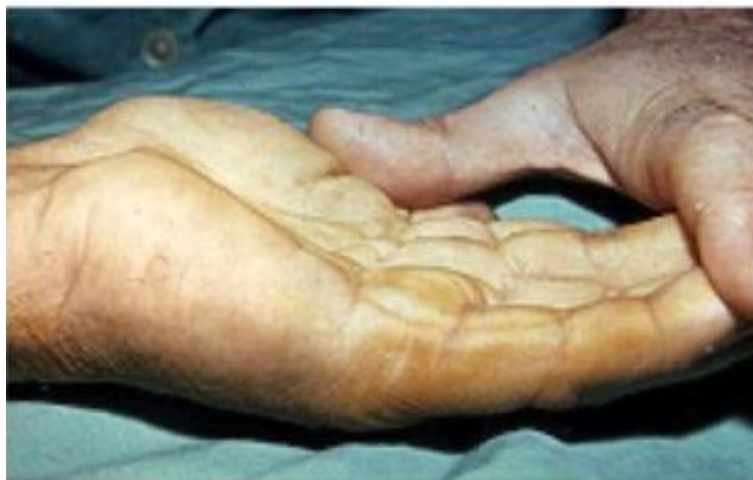Осмотр

- *похудание вплоть до кахексии, атрофия мышц*
- *сухая, шелушащаяся желтушно-бледная кожа*
- *расширение вен передней брюшной стенки (головамедузы)*
- *телеангиэктазии на верхней половине туловища*
- *пальмарная эритема («руки любителей пива»)*
- *контрактура Дюпюитрена*
- *лакированный, отечный язык*
- *гинекомастия, атрофия половых органов у мужчин*
- *уменьшение выраженности вторичных половых признаков*
- *асцит*

Телеангиэктазии



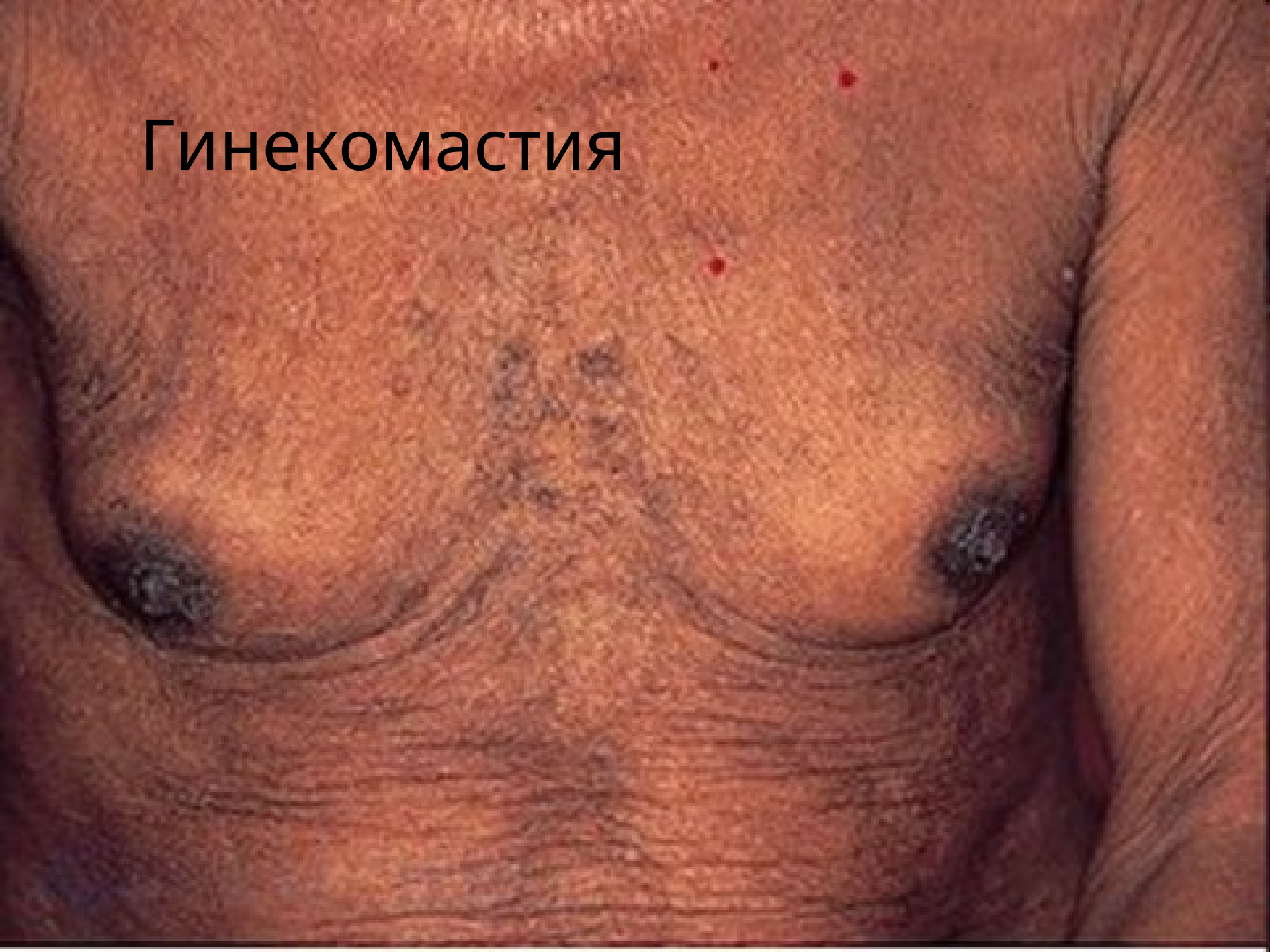
Контрактура Дюпюитрена -
разрастание соединительной ткани в ладонной фасции по
ходу сухожилий IV-V пальцев кисти



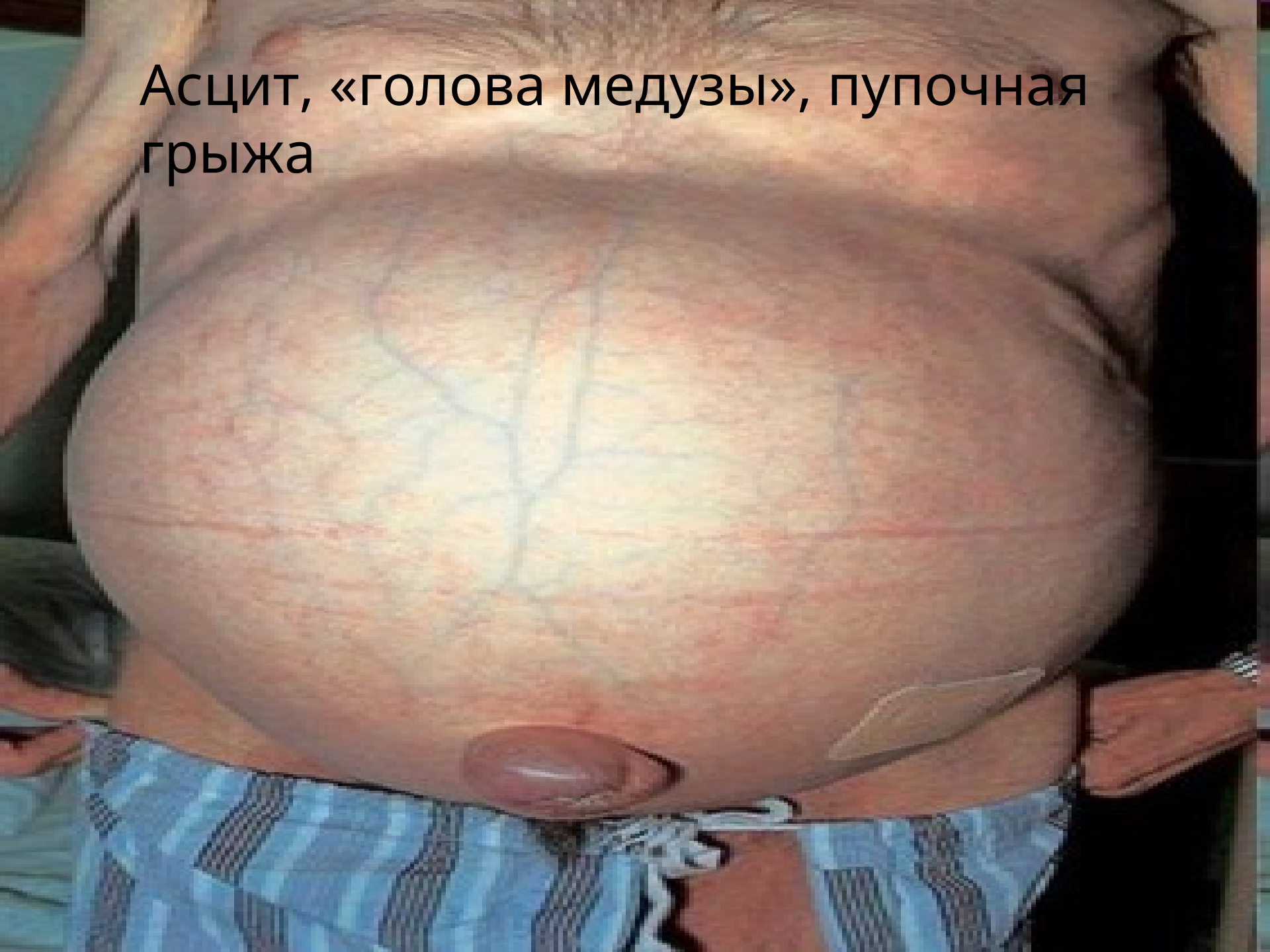
Пальмарная эритема



Гинекомастия



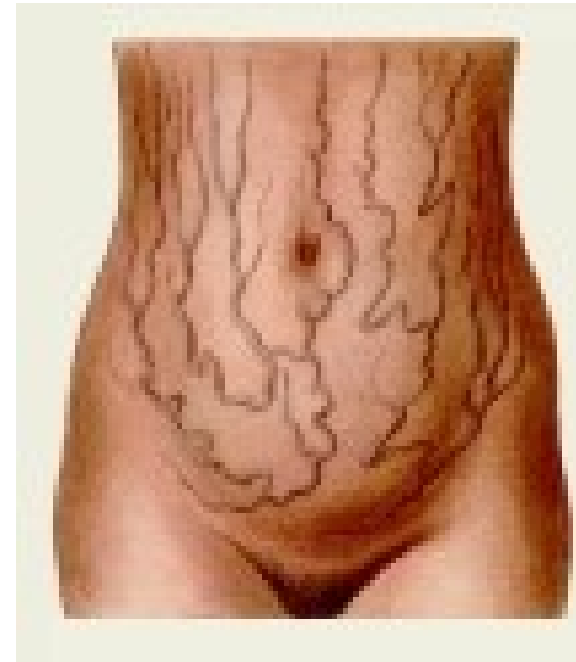
Асцит, «голова медузы», пупочная
грыжа



Часто при циррозе

развиваются осложнения:

- кровотечения из расширенных вен пищевода, или геморроидальных узлов.
- развитие печеночной недостаточности с исходом в печеночную кому.
- вторичная бактериальная инфекция (тяжелая пневмония, сепсис, перитонит).
- переход цирроза печени в рак.



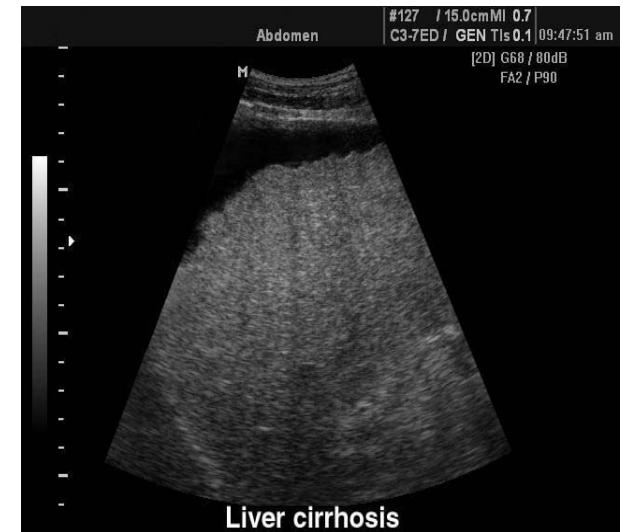Диагностика цирроза печени:

1. ОАК – анемия, тромбоцитопения, лейкопения, увеличение СОЭ.
2. ОАМ – протеинурия, микрогематурия, билирубин в моче.
3. Иммунологический анализ.
4. Маркёры вирусной инфекции.
5. Биохимическое исследование крови – гипербилирубинемия, диспротеинемия, за счет увеличения количества глобулинов. Повышение уровня осадочных проб – сулемовая, тимоловая. Повышение уровня трансаминаз – Ал-Ат, Ас-Ат, и щелочной фосфатазы.

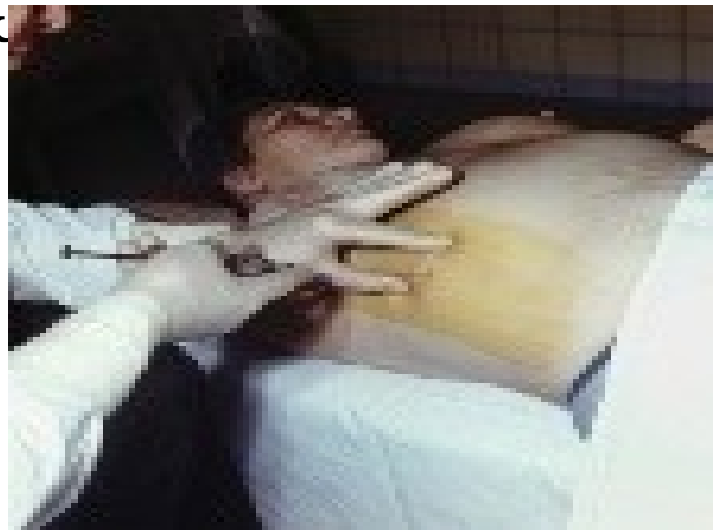

Инструментальные исследования:

1. УЗИ печени и желчного пузыря(выявляется неравномерность ткани печени, увеличение размеров).
2. Компьютерная томография органов брюшной полости.
3. Гастроскопия.
4. Колоноскопия.



Пункционная биопсия печени с последующим гистологическим исследованием, может проводиться во время лапароскопии или через кожу. Позволяет судить об активности процесса и является важным дифференциальным критерием для отличия хронического гепатита от цирроза печени.



Лечение

1. Лечебный режим. Исключается работа с физическими и психоэмоциональными нагрузками. Показан кратковременный отдых в течении дня. Исключаются гепатотоксические препараты, физиолечение и бальниолечение. В период обострения – постельный режим.

2. Лечебное питание – диета № 5.

Исключаются: жирные сорта мяса и рыбы, жареные блюда, копчености, солёные и острые закуски, бобовые, щавель, шпинат, свежие фрукты, крепкий кофе, алкоголь, газированные напитки.

3. Противовирусное лечение: проводится при гепатите в фазу размножения вируса и предупреждает развитие цирроза и рака печени. Интерфероны в течении 6 месяцев (Интерферон А, Велферон, Роферон).

4. Патогенетическое лечение:
кортикостероиды, цитостатики.
5. Иммуномоделирующая терапия оказывает стимулирующее и нормализующее действие на иммунную систему: Тималин, Д-пенициллин, Тимоген, Т-активин.
6. Метаболическая и коферментная терапия направлена на улучшение процессов обмена в печеночных клетках.
Поливитаминовые комплексы: Декамевит, Ундевит, Дуовит, витамин Е, Рибоксин, Эссенциале.

7. Дезинтоксикационная терапия: Гемодез внутривенно-капельно, 5% глюкоза. Энтеросорбенты – Лактофильтрум, Фильтрум, Энтеросгель.
8. Гепатопротекторы: Корсил, Легалон, Катерген.
9. Лечение кровотечений из расширенных вен.
10. Лечение отёчно-асцитического синдрома при циррозе, вначале – Верошпирон, Альдиктон, а затем в сочетании их с Урегитом, Гипотиазидом, Фуросемидом.

Профилактика

Первичная: профилактика вирусного гепатита, эффективное лечение острого вирусного гепатита, рациональное питание, контроль за приёмом лекарственных препаратов, борьба с алкоголизмом, наркоманией.

Вторичная: профилактика обострений заболевания. Ограничение физических нагрузок, правильное трудоустройство. Лечебное питание, лечение сопутствующих заболеваний ЖКТ

